

# Instabiliteit van de schouder

Vergadering Schouder Netwerk Groot Drenthe

11 mei 2017

A.G.P. van Ruiten, Scheperziekenhuis Emmen

# Inleiding

Kan niet alles over instabiliteit  
vertellen in 2 uur!!!  
Dus hier een overzicht van de meer  
voorkomende presentaties

- Eerste afbeelding van een schouder luxatie in de Edwin Smith Papyrus (rond 1600 BC)

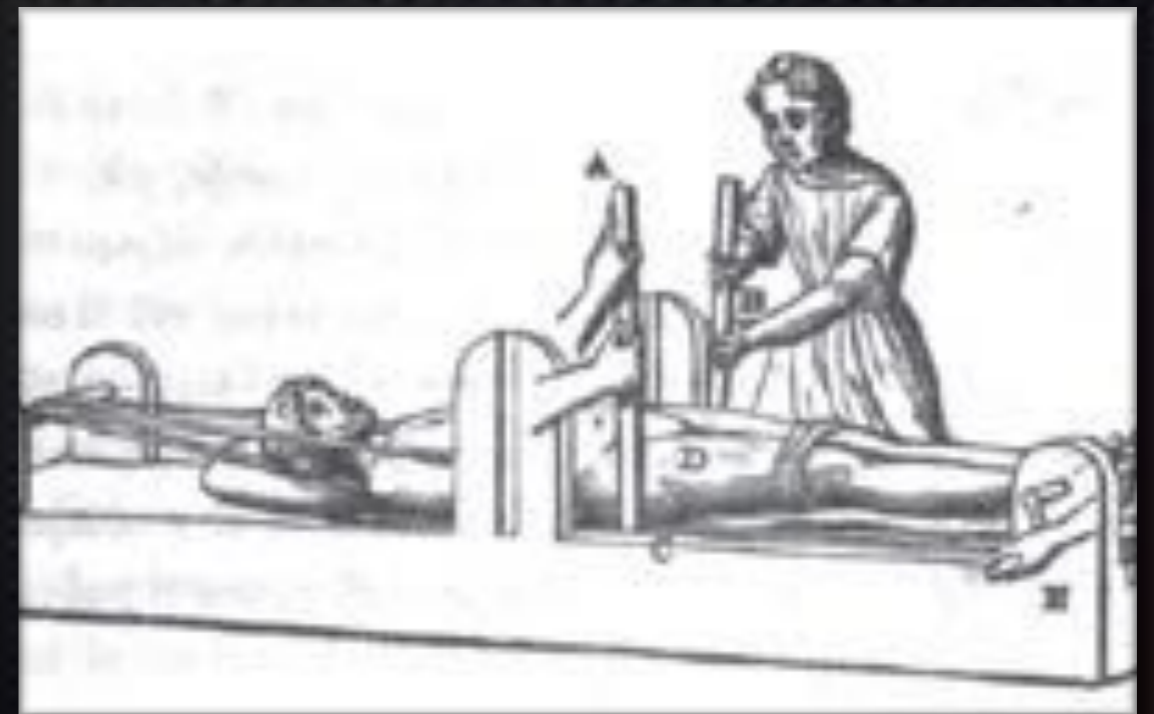

Dit is het oudste geschrift over de geneeskunde

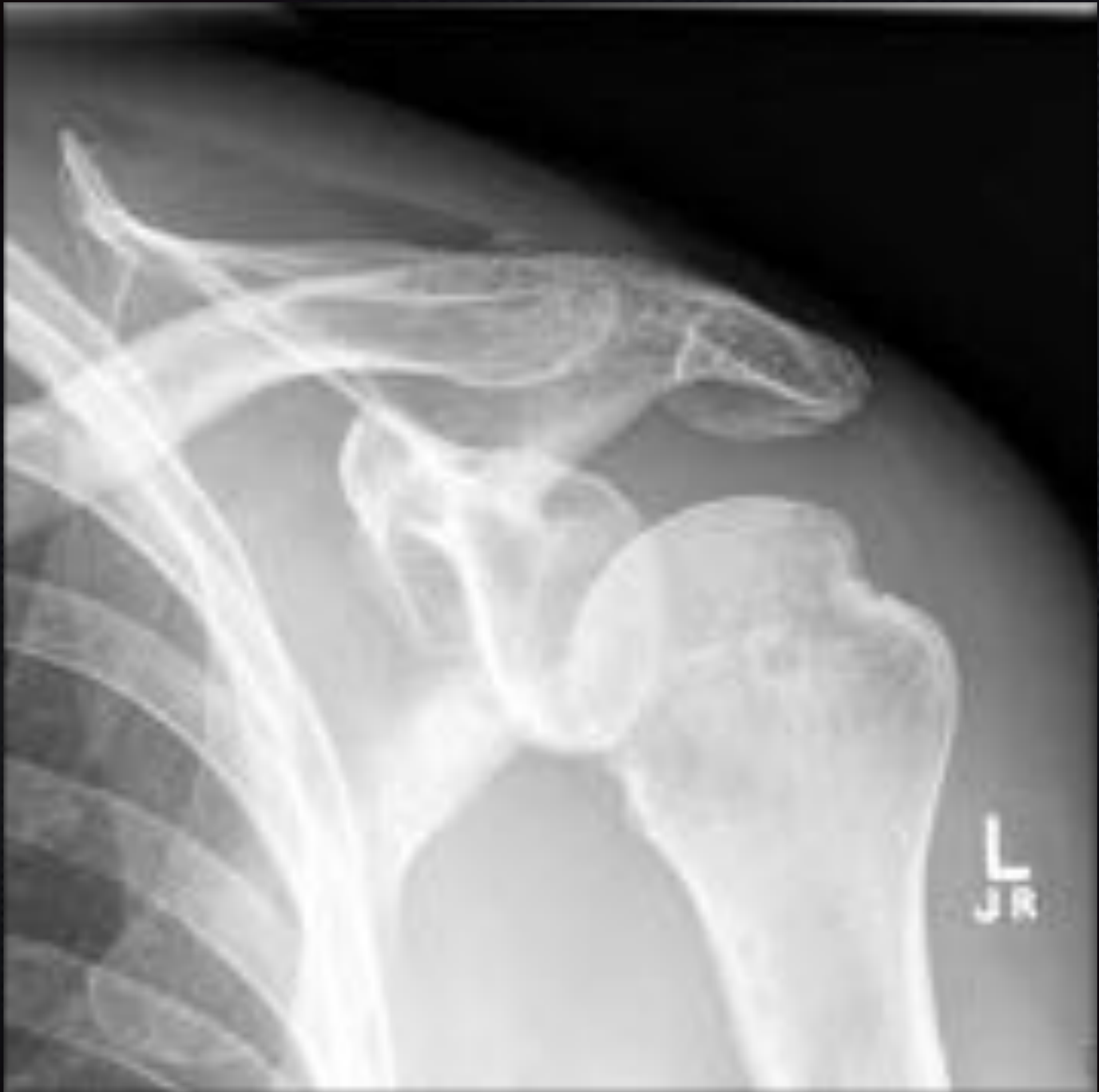

## ✦ Hippocrates (geboren 460 BC)

Heeft veel gedaan aan de  
behandeling van schouder luxaties.  
Voor hem werden schouder ,gebrand'  
Hij gebruikte soms een gloeiende  
pook in de oksel om onderste kapsel  
te krimpen.



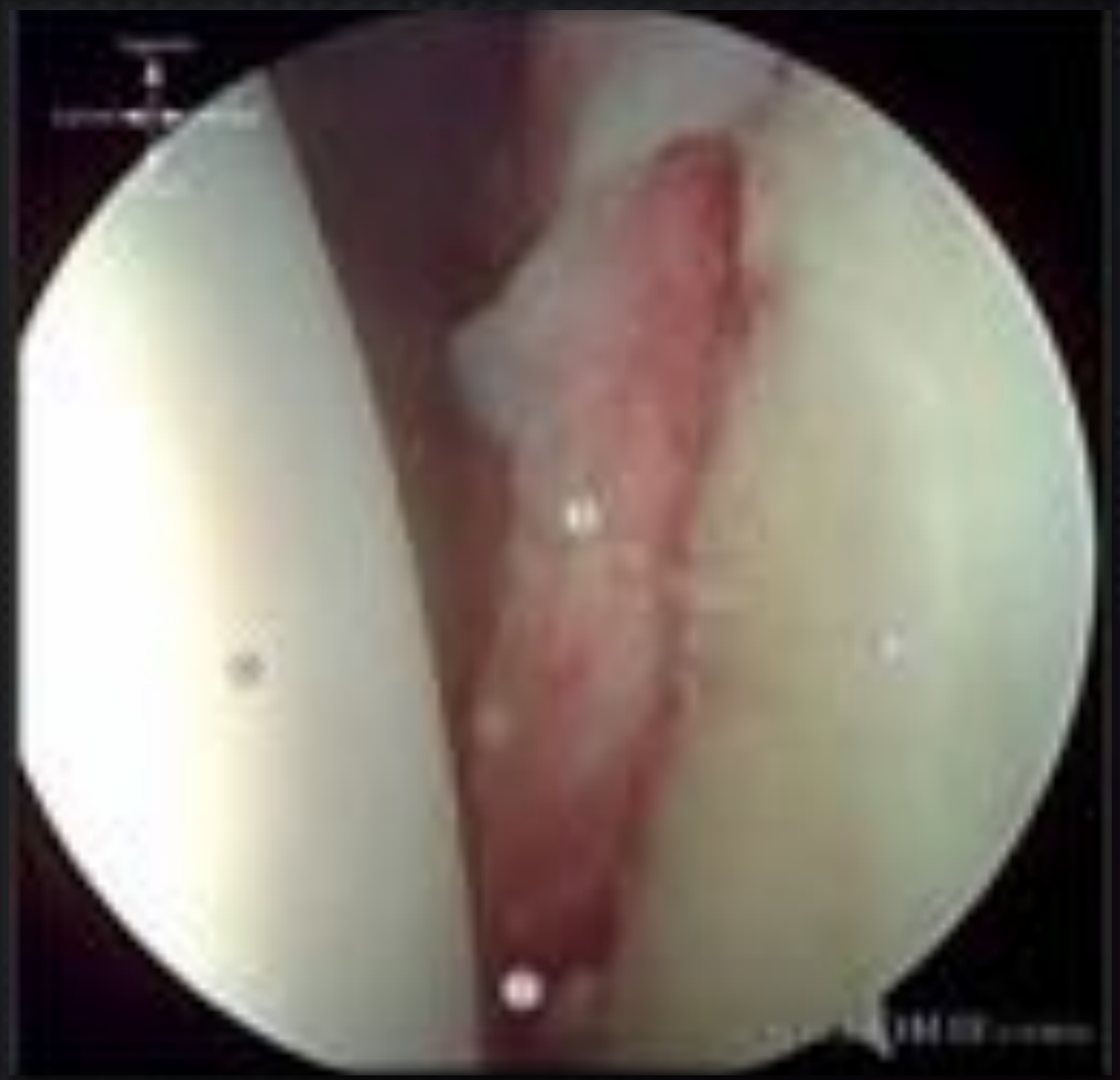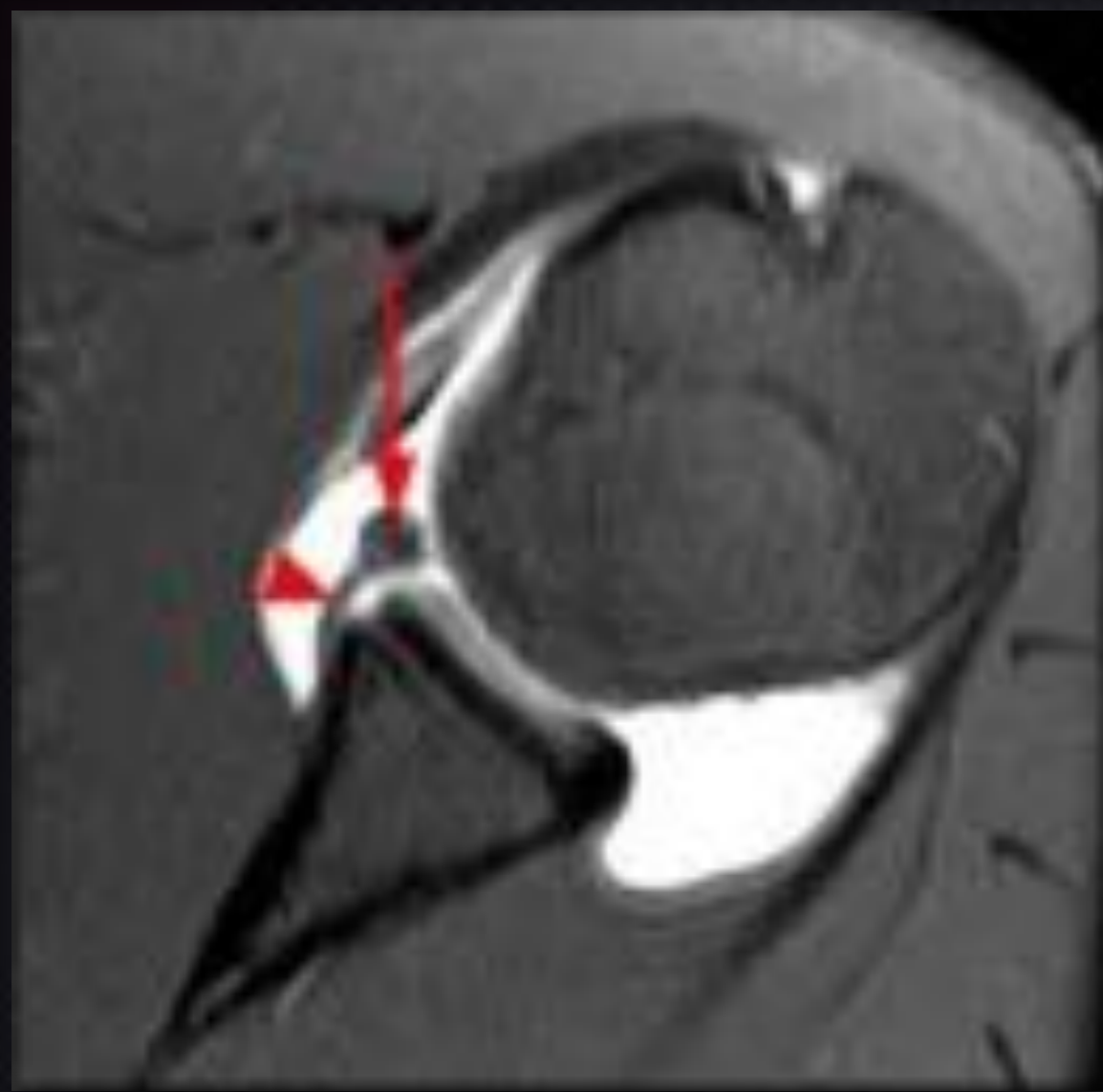
- ✦ Hippocrates (geboren 460 BC)
- ✦ Vanaf 1882 (Kuster, Cramer) tot Hill and Sachs (1940) wordt een postero-lateraal defect in de humeruskop beschreven.





- ✦ Hippocrates (geboren 460 BC)
- ✦ Vanaf 1882 (Kuster, Cramer) tot Hill and Sachs (1940) wordt een postero-lateraal defect in de humeruskop beschreven
- ✦ Perthes en Bankart







Normal Articular  
cartilage (uniform)



Eburnation



FLACD lesion  
(fibrin - articular  
cartilage lesion)



Mankin's Lesion  
(disorganized structure)



ALPDA  
(secondary displacement)



Bony Eburnation

# Casus 1



- ✦ Man, 19 jaar oud
- ✦ Val tijdens motorcross wedstrijd enige tijd geleden waarbij schouderluxatie rechts
- ✦ Nadien 2e luxatie met duik in zwembad

Wat ga je hem vragen?

- ✦ Goed fysiotherapie gehad
- ✦ Kan hem redelijk stabiliseren, maar met onverwachtse bewegingen instabiel gevoel.

En verder?



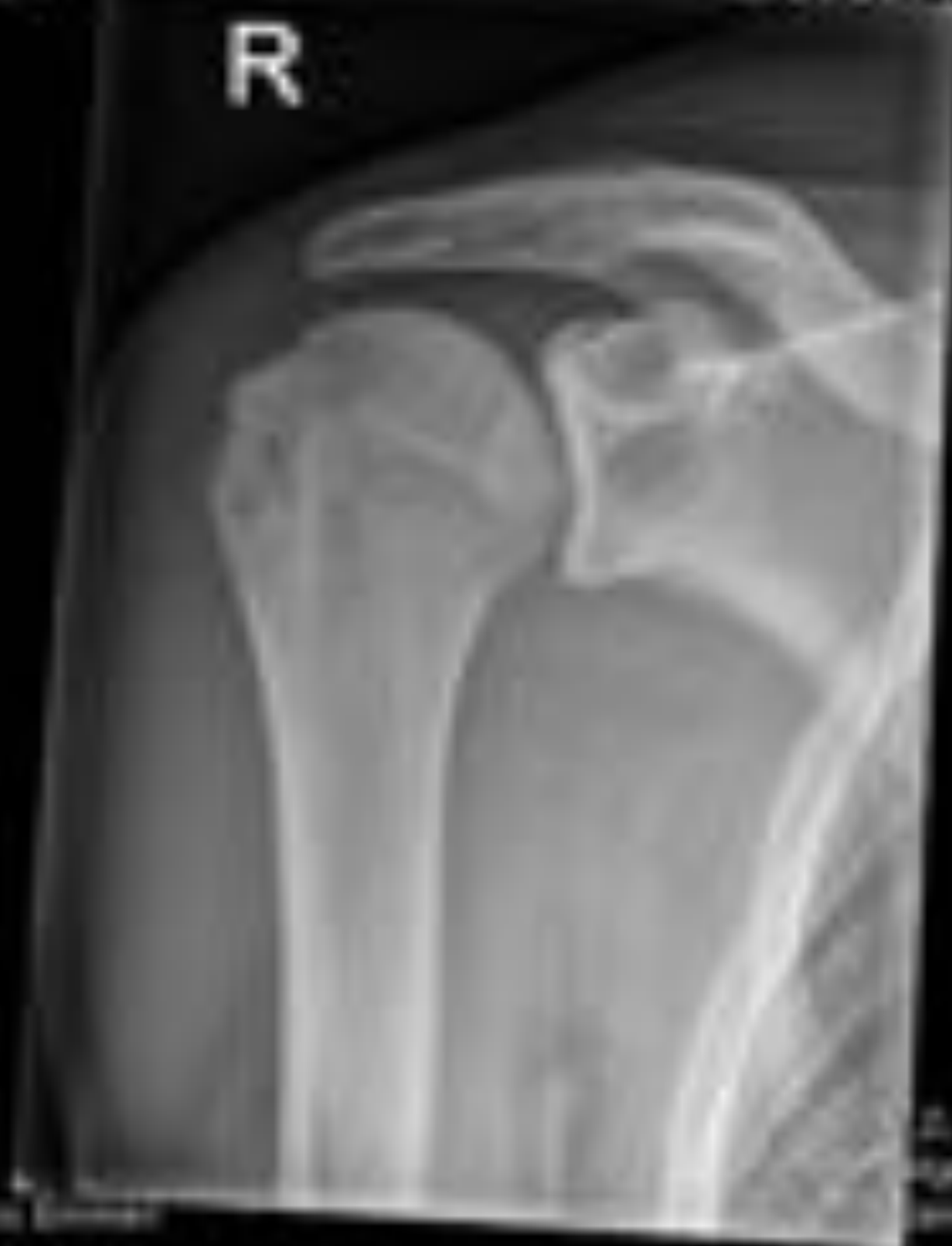- ✦ Gespierde jongen
- ✦ Stabiliteit lastig te beoordelen, kan zich niet goed ontspannen
- ✦ Apprehension/relocation wel positief

Beeldvorming

02-05-2014 10:22:08

02-05-2014 10:22:08

R



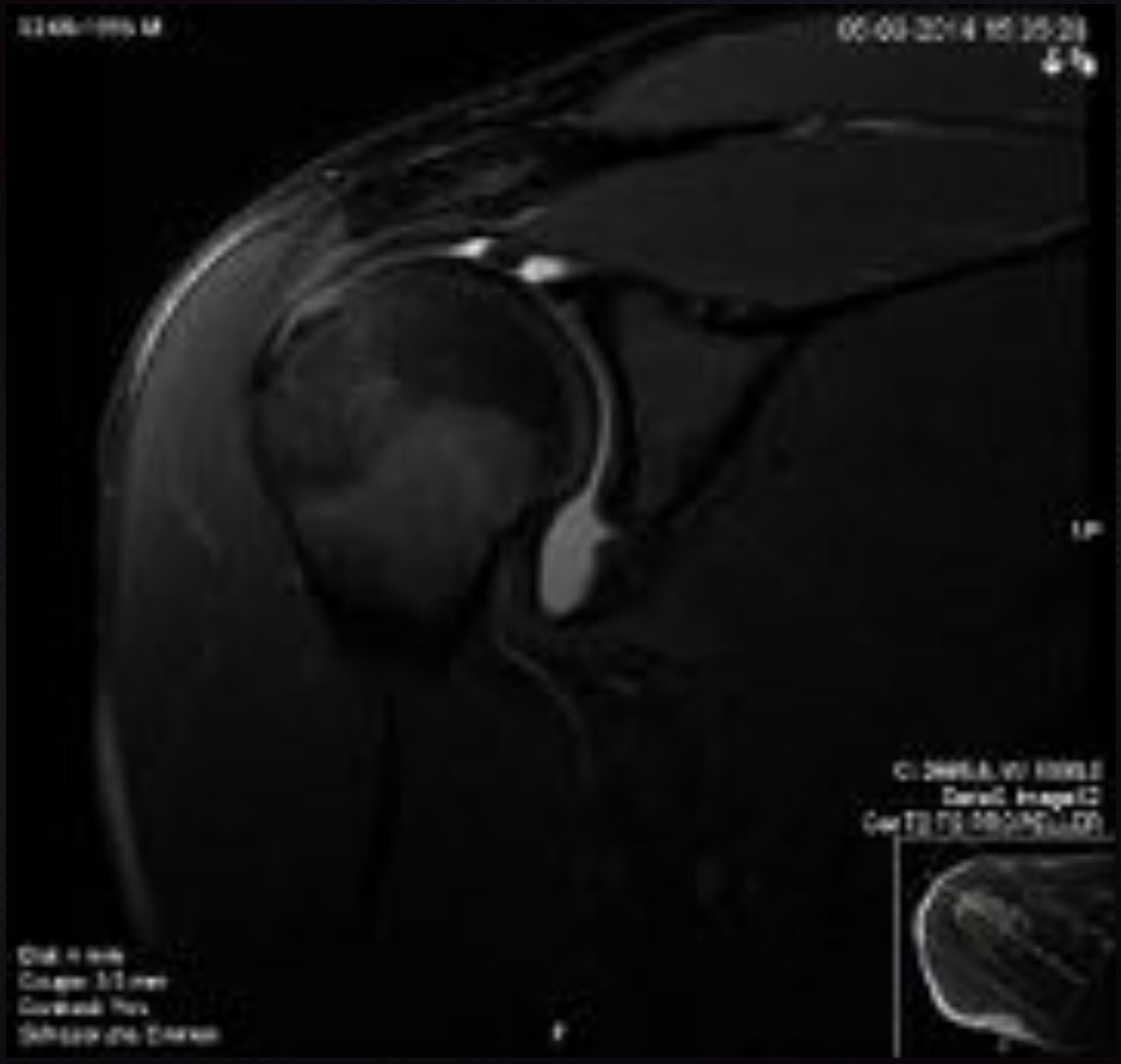
02-05-2014 10:22:08

02-05-2014 10:22:08

11 08-1995 18

05-05-2014 15:35:21

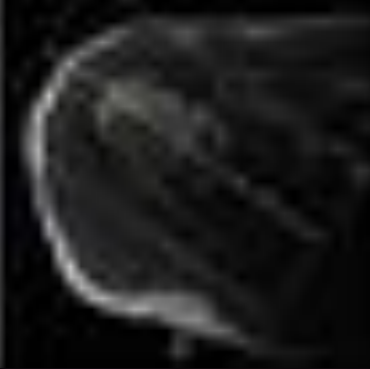5 1/2



LP

C1 2005.1.VI 1000.0  
Exam: Image 12  
Case: 11 08-1995 18

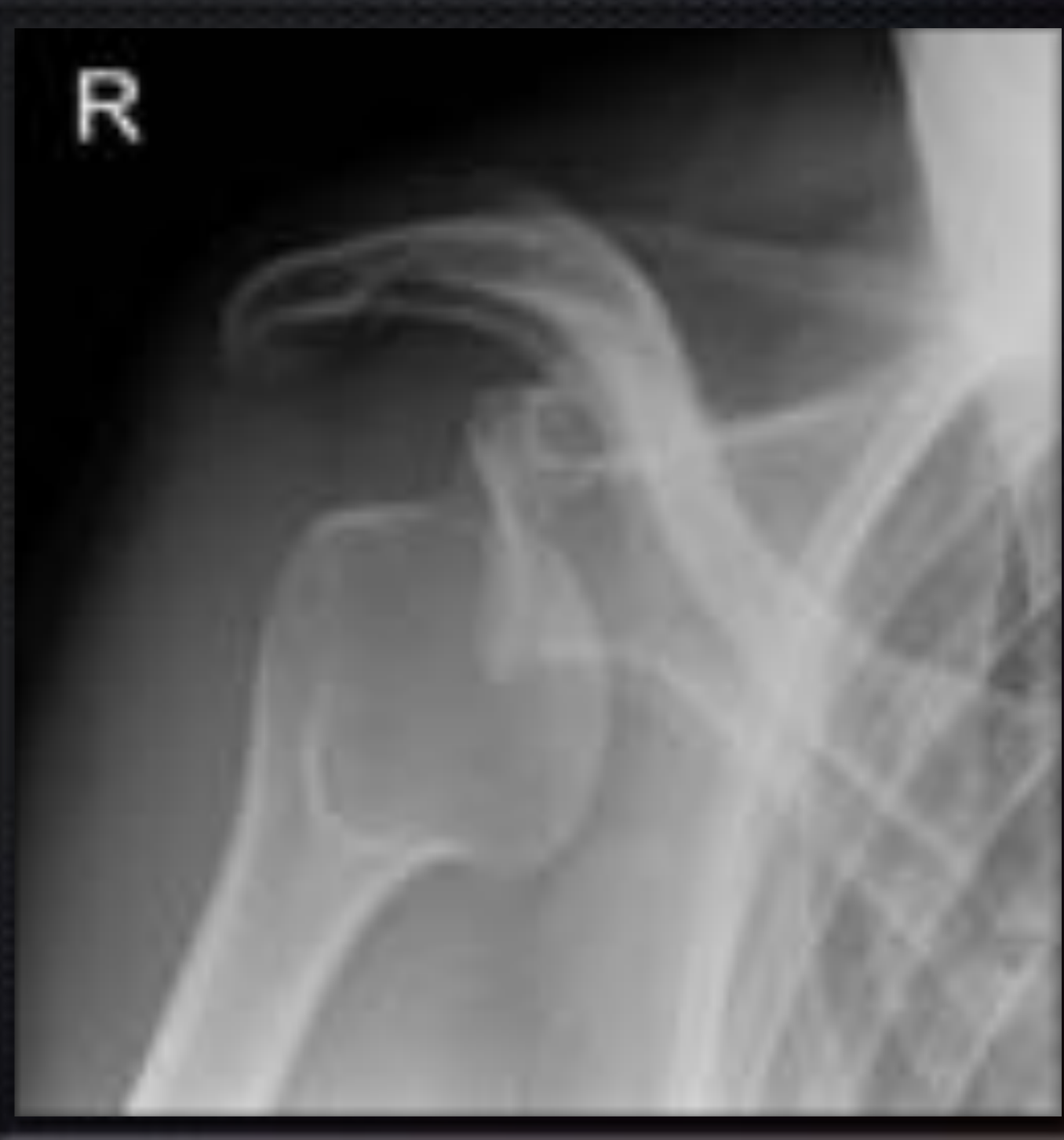Dist: 4 mm  
Coax: 1/1 mm  
Contrast: 100  
Subtract: 0.0



Wat is je plan en waarom?

- ✦ Voorstel: arthroscopische stabilisatie rechter schouder.
- ✦ Gezien belangrijk seizoen motorcross, operatie doen in de winterstop.

- Wedstrijd in april 2014!



# Arthroscopische stabilisatie

28-05-2014

- ✦ Antero-inferieure instabiliteit
- ✦ Labrum scheur + slap GHL complex
- ✦ Matige cuff
- ✦ Repair met 3 pushlock ankers



Prachtig.....maar toen

- ✦ In augustus retour
- ✦ Heeft in juli tijdens vakantie gevolleybald waarbij recidief luxatie



Wat nu????

- ✦ 1-10-2014 arthroscopische re-stabilisatie met nog 3 2,9mm pushlock ankers

- ✦ .....

# Casus 2

